Ein seltener Fall

von

Magengeschwür mit abgesackter Peritonitis und Perforation in die Lunge.

Inaugural-Dissertation

zur

Erlangung der Doktorwürde

in der

gesamten Medizin

verfasst und einer

Hohen medizinischen Fakultät

der

Kgl. bayer. Ludwig-Maximilians-Universität zu München

vorgelegt von

Theodor Wagner

approb. Arzt aus Ludwigsburg.

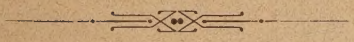

München 1903.

Kgl. Hofbuchdruckerei Kastner & Callwey.

Ein seltener Fall

von

Magengeschwür mit abgesackter Peritonitis und Perforation in die Lunge.

Inaugural-Dissertation

zur

Erlangung der Doktorwürde

in der

gesamten Medizin

verfasst und einer

Hohen medizinischen Fakultät

der

Kgl. bayer. Ludwig-Maximilians-Universität zu München

vorgelegt von

Theodor Wagner

approb. Arzt aus Ludwigsburg.

ACAD. LUDWIG MAX. BIBL.

München 1903.

Kgl. Hofbuchdruckerei Kastner & Callwey.

Referent:
Herr Professor Dr. J. von Bauer.

In der Aetiologie des runden Magengeschwürs hat zuerst Virchow im Jahre 1855 den hämorrhagisch-nekrotischen Ursprung nachgewiesen, indem er die Theorie aufstellte, dass die wichtigsten Ursachen zur Entstehung des Ulcus Ernährungsstörungen der Gefässwand, aneurysmatische und varicöse Erweiterungen und insbesondere Thrombosen und Embolien darstellen; die betroffene Stelle vermöge dann nicht mehr der verdauenden Kraft des Magensaftes zu widerstehen, und so entstehe dann ein Geschwür.

Lange vorher hatte man sich natürlich die Frage vorgelegt, wie es überhaupt komme, dass der Magen sich nicht selbst verdaue. Pavy hat hiefür zuerst die Erklärung gegeben, dass die Alkalescenz des die Magenwandung durchströmenden Blutes den sauren Magensaft neutralisiere und so den Magen vor Selbstverdauung schütze; erleide dagegen die Circulation an irgend einer Stelle der Magenwand eine Störung, so verdaue nun der nicht mehr neutralisierte Magensaft vermöge seiner Hyperacidität diese Stelle. Leube ging sogar noch weiter, indem er annahm, dass ein abnorm hoher Säuregrad des Magensafts die intakte, umso mehr natürlich die durch irgend eine Schleimhautverletzung beschädigte Magenwand anzuätzen vermöge, und so infolge einer durch Contraction der Gefässe bedingten Anämie ein Ulcus entstehen könne.

Nach Untersuchungen Quinckes und Daettwylers schien daneben noch die Chlorose und Anämie eine besondere Disposition für die Entstehung des Ulcus zu bieten.

Die Ansicht nun, dass für das Zustandekommen des chronischen Magengeschwürs eine Unterbrechung des Kreislaufs an circumscripter Stelle der Magenwand und ein abnorm starker Säuregrad des Magensafts, und deshalb Aufhebung der Neutralisation desselben, die Hauptfaktoren sind, war bis vor nicht gar langer Zeit die allgemein giltige. Gegen sie richtete sich nun Riegel und liess ihr eine Modifikation angedeihen. Matthes hatte nämlich durch Experimente erwiesen, dass der Grund, weshalb der Magen nicht sich selbst verdaut, nicht in der Alkalescenz des Blutes und der dadurch bedingten Neutralisation des sauren Magensafts zu suchen sei, da ein lebendes Gewebe auch vom übersauren Magensaft nie angegriffen werde; und glaubte deshalb, dass die Lebenseigenschaften der Zelle es seien, welche den Schutz gegen den Magensaft bedingen. — Erst in allerjüngster Zeit hat Weinland auf Grund umfangreicher Versuche dargethan, dass es sich auch nicht um Lebenseigenschaften der Zelle handle, sondern dass in den Zellen der Magenschleimhaut sogenannte Antifermente sich bilden, welche den Zellen sehr innig anhaften und so dieselben vor der Verdauung schützen. — Gestützt auf die Beweise von Matthes, gab deshalb Riegel der Entstehung des Ulcus die Erklärung, dass der von der Circulationsstörung betroffene Bezirk nekrotisch werde und so, wie alles tote

Gewebe, der Verdauung anheimfalle. Er lässt aber die Hyperacidität noch gelten und zwar einmal als primär vor der Entstehung des Ulcus wichtig und sodann als unbedingt notwendig für das Weiterbestehen des Ulcus, dafür dass es chronisch wird. Er wendet sich dagegen gegen die oben erwähnte Ansicht, dass Chlorose und Anämie zur Entstehung des Ulcus prädisponieren, und vertritt vielmehr die Ansicht, dass sie nur durch die allgemein geschwächte Widerstandskraft des Körpers ein Hilfsmoment bieten können, öfters aber wohl nur eine Folge der zahlreich auftretenden Magenblutungen seien.

Nach Riegels Anschauung hat man sich also die Entstehung eines Ulcus folgendermassen zu erklären: Das Primäre bildet die Hyperacidität, durch Circulationsstörungen irgend welcher Art oder auch durch hämorrhagische Erosionen (Gerhardt, Langerhans) fällt eine circumscripte Stelle der Magenwand der Nekrose anheim und wird durch die verdauende Kraft des Magensafts in ein Geschwür umgewandelt, das infolge der bestehenden Hyperacidität nur sehr wenig Tendenz zu einer Heilung zeigt.

Diese Auffassung ist wohl auch die heutzutage allgemein giltige. Es steht ihr nun allerdings die Thatsache gegenüber, dass bei vielen Fällen von Ulcus die Hyperchlorhydrie fehlt; doch ist dies aber natürlich kein Beweis gegen ihre ätiologische Wichtigkeit. Wenn aber, was ja wahrscheinlich ist, dem Säureüberfluss eine ausschlaggebende Bedeutung für die Pathogenese des Ulcus zukommt, so ist leider die Frage nach der Ent-

stehungsursache noch nicht gelöst, sondern nur verschoben und lautet: Wie entsteht die Hyperacidität?

Der gewöhnliche Verlauf, den ein Ulcus ventriculi nimmt, ist der Ausgang in Heilung, meist begleitet von häufigen Blutungen, die sich in Erbrechen blutiger Massen oder im Abgang bluthaltiger Stühle äussern; doch stellen sich auch nach der Heilung sehr häufig recht unangenehme Folgen ein. Durch narbige Contractionen nämlich kann es zu Strukturen und Stenosen des Magens kommen, so dass der Magen an der vernarbten Stelle scharf eingezogen und das Lumen der Stenose oft kaum für einen Finger durchgängig ist; ebenso häufig ist das Auftreten oft unerträglicher Schmerzen im Epigastrium, bedingt durch Dehnung bindegewebiger Verwachsungen der Magenwand mit der Nachbarschaft nach vorausgegangener Peritonitis; und bei allem bleibt für den geheilten Ulcuskranken die Gefahr eines Recidivs immer bestehen.

Andererseits kann das Ulcus in seinem weiteren Verlauf zu einer Reihe von Complicationen und Folgekrankheiten führen. Unter diesen ist neben den schon genannten Stenosen, dem Carcinom, allgemeiner und umschriebener Peritonitis vor allem wichtig die Perforation, und stellt sie die häufigste und leider auch gefährlichste Complication dar. Tritt die Perforation ein, so ist die weitere natürliche Folge das Auftreten einer rapid sich ausbreitenden allgemeinen eitrig-jauchigen Peritonitis, welche in ganz kurzer Zeit den Exitus des Patienten zur Folge haben muss; meist

erfolgt allerdings der Tod so rasch nach der Perforation, dass es gar nicht zu ausgesprochenen peritonitischen Veränderungen kommt.

Während also im allgemeinen die Perforation des Magengeschwürs unter den Erscheinungen einer rapid sich entwickelnden allgemeinen Peritonitis zum Tode führt, kann andererseits auch der allerdings seltenere Fall eintreten, dass die im Anschluss an die Perforation sich entwickelnde Peritonitis eine umschriebene bleibt. Da das Ulcus sich chronisch entwickelt, resultiert, indem nämlich beim Fortschreiten der Verschwärung gegen das Peritoneum, das letztere lokal gereizt und entzündet wird, die bekannte Folge der partiellen Peritonitis, und es kommt so in nahezu der Hälfte der Fälle — nach Brintons Berechnung bei 40% der Geschwüre überhaupt —, bevor die Serosa einreisst, zu schützenden Verwachsungen, die sich organisieren und eine innige Verlötung der Magenwand mit den anliegenden intraperitonealen Organen und dieser letzteren unter sich erzeugen. Sind diese Verwachsungen mit der Magenwand an der drohenden Perforationsstelle sehr innig, so kann zwar die Magenwand total zerstört werden, aber ein Austritt von Mageningesta ist nicht möglich, weil die schwieligen Massen und Nachbarorgane vor der Oeffnung liegen; so kann dann das Pankreas, die Leber, die Milz, sogar die vordere Bauchwand den Grund des Geschwürs bilden. Unbedingt sicher ist aber natürlich der Schutz, den diese Organe bilden, nicht; denn sie selbst können nun durch Geschwürsbildung zerstört werden, so dass es doch endlich,

wenn auch auf Umwegen, durch Leber- oder Milzabscesse, durch Einbruch in die freie Peritonealhöhle, in die Gallenblase u. s. f. zum Exitus kommen kann. Am häufigsten ist das Pankreas betroffen und zwar glücklicherweise, denn sein ziemlich widerstandsfähiges Gewebe bildet noch den meisten Schutz.

Sind dagegen nur Verwachsungen der Nachbarorgane unter sich zustande gekommen, während die drohende Perforationsstelle frei bleibt, so erfolgt der Austritt der Mageningesta nach stattgehabter Perforation in eine abgeschlossene Höhle, deren Wandungen entsprechend dem häufigsten Sitz der Geschwüre an hinterer Magenwand und kleiner Curvatur*) nach oben durch die linke Zwerchfellhälfte, nach unten durch Magen und Leber oder sonstige Organe je nach Ausdehnung und Lokalisation des Herdes gebildet werden. Diese meist durch die Perforationsstelle mit dem Magen in Verbindung bleibende Höhle füllt sich dann im weiteren Verlauf mit Eiter oder Eiter und Gas an und nimmt oft beträchtliche Dimensionen an, so dass die linke Zwerchfellhälfte nach aufwärts bis zur 4. und 3. Rippe emporgedrängt werden kann.

Derartige Ausgänge des Ulcus hat zuerst Leyden im Jahr 1880 beschrieben, und von ihm

---

*) Häufigkeit der Geschwüre nach Brinton:

Hintere Magenwand	42%
Kleine Curvatur	26%
Pylorus	15,6%
Vordere Magenwand	4,9%
Grosse Curvatur	2,4%
Cardia	2%

stammt auch die hiefür jetzt allgemein gebräuchliche Bezeichnung „Pyothorax subphrenicus“ resp. „Pyopneumothorax subphrenicus“, je nachdem nur Eiter oder Eiter und Gas sich in dem abgesackten Eiterherd befindet.

Für das weitere Schicksal eines solchen hypophrenischen Eiterherdes gibt es nun verschiedene Möglichkeiten. Bei der ausgesprochenen Neigung des Peritoneums, Verklebungen und Verwachsungen zu bilden, kann es zur Einkapselung und sodann zur Eindickung und Verkalkung des Eiters kommen. Es ist dies natürlich der für das betreffende Individuum günstigste, aber auch relativ seltenste Verlauf. Häufiger nämlich wird es zum Durchbruch kommen, wobei sich der Eiter entweder in den Bauchraum ergiesst und so durch eine allgemeine diffuse Peritonitis den plötzlichen Tod des Trägers bewirkt, oder wobei sich der Abscess in benachbarte Organe, wie Darm, Magen, Pleura, Lungen etc. eröffnet, und so wenigstens noch einige Hoffnung auf Genesung gibt. Sehr selten erfolgt nach Verlötung mit den Bauchdecken der Durchbruch nach aussen (es ist bisher in der Litteratur nur ein derartiger Fall bekannt). Der relativ häufige Durchbruch des Abscesses nach oben durch das Diaphragma ist begründet in dem anatomischen Bau dieses Organs. Zu beiden Seiten desselben nämlich ist eine ganz muskelarme, fast durchsichtige Stelle, welche in allen Lagen des Patienten dauernd vom Eiter umspült wird; es ist dies das Centrum tendineum, welches als locus minoris resistentiae mit Vorliebe durchbrochen wird, entweder nach einer heftigen Be-

wegung, z. B. einem Hustenstoss oder auch spontan, selbst in tiefem Schlaf.*)

Bevor nun ein derartiger hypophrenischer Abscess zum Durchbruch durchs Zwerchfell gelangt, tritt sehr häufig eine weitere wichtige Complication ein, nämlich ein Uebergreifen der Entzündung auf die linke Pleura auf lymphogenem Wege durch die Stomnata und dadurch Auftreten einer linksseitigen Pleuritis; nach erfolgter Perforation schliesst sich dann entweder eine eitrig-jauchige Pleuritis an, die ihrerseits wieder zum Durchbruch in die Bronchien, zum Pyopneumothorax oder zu einer Lungengangrän führen kann, oder es haben sich vorher Adhäsionen zwischen Lunge und Zwerchfell gebildet, und es wird der Einbruch direkt in die Lunge und die Bronchien stattfinden und somit zum Aushusten reichlicher eitriger Sputa kommen; so kann die Abscesshöhle sogar den Herzbeutel, selbst das linke Herz eröffnen.

Im Nachstehenden sei es mir nun gestattet, einen auf der II. medicinischen Abteilung des Herrn Prof. von Bauer im Krankenhaus l. d. I. zu München beobachteten Fall von perforierendem Magengeschwür in abgesackte Umgebung, Durchbruch in die Pleura und sich anschliessender Lungengangrän mitzuteilen, der mir schon deshalb beachtenswert erscheint, als in vivo das Auftreten des Geschwürs und die sich anschliessende Perforation vollständig in Dunkel gehüllt war.

*) Daneben kann aber auch der jedenfalls sehr seltene Fall eintreten, dass durch angeborene Spaltbildungen im Zwerchfell der Abscess einen offenen Weg in die Plura findet.

Anamnese:

Joseph Z., Taglöhner, 40 Jahre alt, wurde am 18. XII. 01 ins Krankenhaus aufgenommen; er leidet schon seit längerer Zeit an Husten und starkem Auswurf. Am 14. XII. hatte Patient schon heftigeren Husten und stechende Schmerzen vorn in der Brust. Am 17. XII. musste Pat. zu arbeiten aufhören wegen seiner Atembeschwerden und wegen plötzlich auftretender heftiger Diarrhoe und Erbrechen von galligen Massen. Seit 17. XII. leidet Pat. an Fieber, am 18. XII. hatte er mehrere Schüttelfröste; keine Kopfschmerzen; bei der Atmung hat Patient starke, stechende Schmerzen links vorn in der Brust; dem Auswurf soll nie Blut beigemischt gewesen sein. Patient hat täglich bis 8 diarrhoïsche Stuhlentleerungen, Sistieren der Flatus angeblich seit 18. XII. Früher will Patient starke Nachtschweisse gehabt haben. Vom 7. VIII. bis 6. IX. 01 stand Pat. wegen Prellung des rechten Fusses in Behandlung; Patient ist angeblich seit dem 13. Lebensjahre ohne nachweisbar vorausgegangene Krankheit schwerhörig.

Befund:

Graciler Körperbau, mässiger Ernährungszustand. Haut und Schleimhäute anämisch, kein Ikterus. Lippen fuliginös, Zunge lappig, Gelenke, sowie Rachenorgane frei. kein Herpes, kein Exanthem. Haut heiss und feucht; Respiration frequent, keine besonderen Drüsenschwellungen; geringer Grad von Schwerhörigkeit.

Thorax: Supraclaviculare Gruben beiderseits gleich, von mittlerer Tiefe, Grenzen an normaler Stelle, verschieblich. Schall überall sonor,

unterhalb der rechten Clavicula etwas verkürzt. Atemgeräusch vesiculär mit zahlreichen schnurrenden Rhonchi. Sputum reichlich, schleimig-eitrig, nicht geballt, nicht münzenförmig.

Herzgrenzen nach rechts und links nicht verbreitert, Spitzenstoss im V. I. C. R. innerhalb der Mammillarlinie, schwer fühlbar. Töne rein, II. Pulmonalton nicht accentuiert. Puls regelmässig, mittelvoll, etwas beschleunigt.

Leberfigur erscheint in der rechten Mammillarlinie breiter als normal. Am unteren Leberrand und in der Gegend des Querkolons Druckempfindlichkeit. Milz verbreitert, nicht palpabel. Schluckgeräusch an normaler Stelle. Nierengegend frei. Appendix druckempfindlich, ohne dass etwas pathologisches zu fühlen wäre. Bauchdecken gespannt. Genital ohne Befund.

Das Nervensystem zeigt nichts abnormes.

Krankengeschichte:

Aus der Krankengeschichte ist bemerkenswert: In den ersten Tagen Temperatursteigerungen bis zu 40,6, häufige Diarrhöen. Urin frei von Z. und E.

22. XII. 01. Allgemeines Uebelbefinden; völlig darniederliegender Appetit. Gegend der linken Niere druckempfindlich; Schlaflosigkeit. In der Nacht vom 22./23. XII. treten unterhalb des Leberrandes und auch in der Wurmfortsatzgegend starke Schmerzen auf, die sich angeblich im ganzen Abdomen ausbreiten. Stuhlentleerung ziemlich typisch, wie bei morbus typhosus.

25. XII. 01. Auf dem Abdomen rechts vom Nabel einige unzweifelhafte Roseolen. Milz im

Breitendurchmesser noch vergrössert, nicht palpabel. Bronchitische Geräusche über dem rechten Unterlappen vereinzelt zu hören. Schmerzen im aufsteigenden Colon. Temperatur dauernd unregelmässig erhöht.

28. XII. 01. Pat. klagt häufig darüber, dass er in beiden Beinen von krampfartigen Schmerzen befallen werde; keine Druckpunkte, keine Cyanose.

30. XII. 01. In der Nierengegend keine Schmerzen mehr. Im linken Schultergelenk zeitweise Stechen; Schwellung und Rötung nicht sichtbar.

6. I. 02. Ueber der ganzen Lunge diffuse Rhonchi sonor und sibil. Sputum glasig, sehr spärlich ohne Tbc-Bacillen.

11. I. 02. Der Schlaf ist vollkommen ungestört, Appetit bedeutend vermehrt; Sensorium vollständig frei. Patient verspürt keine Schmerzen. Trotzdem Temperatur immer unregelmässig und erhöht.

19. I. 02. Milz im Breitendurchmesser immer noch etwas vergrössert. Knöchelgegend beiderseits ödematös; im Verlauf der unteren Extremitäten Schmerzen.

22. I. 02. Pat. fühlt sich trotz der Temperatursteigerungen ziemlich wohl und schläft in der Nacht einigermassen gut. Appetit ist zwar immer noch mässig, hat sich aber entschieden gebessert. Vidal negativ.

25. I. 02. Die Krämpfe in den unteren Extremitäten haben nachgelassen. Rechts unten besteht noch weiches Knöchelödem.

29. I. 02. Unterhalb des rechten Rippenbogens in der Mammillarlinie Druckempfindlichkeit, ebenso im Epigastrium, wo deutliche Resistenz fühlbar ist. In rechter Seitenlage ist im Epigastrum eine runde, anscheinend glatte Geschwulst fühlbar, welche respiratorisch nicht verschiebbar ist.

31. I. 02. In den abhängigen seitlichen Partien der linken Bauchseite Dämpfung, die in rechter Seitenlage verschwindet.

3. II. 02. Schüttelfrost! Temperatur ist die ganze Zeit über dauernd erhöht.

18. II. 02. Ueber den unteren Partien des linken Unterlappens Perkussionsschall gedämpft mit tympanitischem Beiklang. Auskultatorisch: feuchtes Rasseln, Bronchialatmen, weiter nach aufwärts Knistern. Sputum zäh, schleimig, mit Luft gemischt, pneumonisch, daneben schleimig eitrige Partien.

19. II. 02. Ueber den untersten Partien des linken Unterlappens heute kein Atemgeräusch mehr hörbar; nach aufwärts Bronchialatmen und Knistern. Auswurf pneumonisch, leichte Somnolenz, keine Tbc-Bacillen im Auswurf.

20. II. 02. Somnolenz, grosse Prostration. Expectoration sehr erschwert. Auswurf zäh, schleimig, eitrig.

21. II. 02. Exitus letalis.

Sektionsbericht:

Klinische Diagnose: Peritonitis tuberculosa, Pneumonia crouposa.

Protokoll.

Körperlänge 153 cm, Körpergewicht 38 kg.

Ziemlich kleine, stark abgemagerte männliche Leiche; Thorax flach, Abdomen weich. Untere Extremitäten ziemlich ödematös. Fettpolster geschwunden. Totenflecke an der Rückseite zahlreich vorhanden. Rippenknorpel schneiden sich weich, Muskulatur schlaff und atrophisch.

Nach Eröffnung der Bauchhöhle sieht man die Blase handbreit die Symphyse überragen. In der Bauchhöhle befindet sich $^3/_4$ Liter heller Flüssigkeit. Unterhalb der Leber eine durch die vorderen Bauchdecken abgeschlossene, parallel der Leber verlaufende Höhle, die mit jauchigem, übelriechendem Eiter gefüllt ist. Die Wände der Höhle werden gebildet durch vordere Bauchwand, Leber, Magen, Milz und linke Zwerchfellhälfte. Die Magenschleimhaut überall gleichmässig braun verfärbt; unterhalb der Cordia ein kleines, rundes Loch, offenbar ein perforiertes Ulcus. In der linken Zwerchfellhälfte ein über handgrosser Defekt mit ganz unregelmässigen Rändern, durch welchen die erwähnte, unterhalb der Leber sich hinziehende Höhle mit einem im Unterlappen der linken Lunge sitzenden Jauchenherd communiciert.

Brust: Nach der Entfernung des Sternums liegt der Herzbeutel fünfmarkstückgross vor, ca. zwei Finger breit von den Lungen überlagert, im Herzbeutel finden sich etwa 2 ccm einer blutig tingierten Flüssigkeit.

Rechte Lunge ist mit dem Zwerchfell und der Pleura adhärent. Pleura blass, durchschimmernd; Gewebe gebläht, sehr stark lufthaltig, keine Einlagerungen; Unterlappen etwas

blut- und saftreicher, leicht infiltriert. Pleura an der Zwerchfellfläche zerfallen, grünliche Massen bildend, doch ist dieselbe an keiner Stelle durchbrochen. Bronchien fast ganz frei. Gewicht 730 gr.

Linke Lunge ebenfalls mit Zwerchfell und Pleura adhärent. Bei Lösung vom Zwerchfell eröffnet sich eine Höhle mit zunderartig abfallenden Wandungen; an der Zwerchfellfläche des Unterlappens bildet das Gewebe eine grosse, jauchige Masse. Oberlappen weich, stark lufthaltig; Unterlappen von oben bis unten gleichmässig infiltriert, von der Schnittfläche lässt sich eine grünlich-jauchige Schmiere abstreifen. Auch in den Bronchien höchst übelriechende Flüssigkeit. Gewicht 420 gr.

Herz sehr klein, Gewicht 220 gr; epicardiales Fettpolster hochgradig geschwunden, beide Ventrikel eng, Muskulatur auffallend dunkel pigmentiert, Klappen sämtlich gut beweglich. Im Bulbus der Aorta höckerige Auflagerungen.

Bauch: Milz, über die Convexität gemessen $13^1/_2 : 9$ cm. Kapsel mit faulig riechenden Auflagerungen bedeckt. Auf dem Durchschnitt verschiedene Partien schmutzig verfärbt. Auf den centralen Partien Pulpa sehr blass, Gerüst etwas überstehend; Gewicht 170 gr.

Leber: mit stark abgestumpften unteren Rändern. Kapsel mit hellgelblich-grünlichen, zottigen Auflagerungen bedeckt. Auf dem Durchschnitt überall die Einwirkung der Fäulnis erkennbar. Läppchenzeichnung im übrigen ziemlich deutlich. Blutgehalt nur gering. Gewicht 1300 gr. In

der Gallenblase etwa 10 ccm dunkelbraune, schleimige Galle.

Beide Nieren ohne Fettkapsel, die Faserkapsel ist gut abziehbar. Oberfläche glatt, blass. Volum nicht vergrössert. Im Durchschnitt Rinde sehr blass. Markkegel mit sehr hellen Spitzen. Nierenbecken von geringer Breite. Im Hilus fast keine Fettgewebe. Gewicht beider Nieren 235 gr. Im Darm nichts Auffälliges, die Schleimhaut überall blass. Beide Schenkelvenen frei durchgängig.

Gehirn: Schädeldach sehr dünnwandig, symmetrisch. Weiche Häute ganz durchsichtig. Basale Hirnhäute ohne Einlagerungen. Basale Gefässe ganz collabiert, blutleer. Hirnsubstanz blass; graue Rinde schmal, in der Farbe nur wenig abgesetzt. Alle Hirnkammern eng. Am Boden der Rautengrube und zwar im rechten Recessus ein kleiner subependymialer Blutaustritt. Gehirngewicht 1130 gr.

Anatomische Diagnose: Rundes, perforiertes Magengeschwür unterhalb der Cardia; abgesackte ischoröse Peritonitis, Durchbruch durch das Zwerchfell; croupöse Pneumonie des linken Unterlappens mit Ausgang in Gangrän. Schwere Anämie.

Betrachtet man diesen Sektionsbefund, so muss das Resultat gewiss jedermann überraschen, denn weder in der Anamnese, noch in der Krankengeschichte sind irgend welche Anhaltspunkte ge-

geben, welche hätten auf die Existenz eines Ulcus schliessen lassen können, und ebenso wenig finden sich etwaige Symptome, welche auf eine Perforation hingewiesen hätten. Es erscheint mir deshalb auch der Fall besonders interessant, und gehört er auch gewiss zu den seltensten. — Riegel sagt in Nothnagels Handbuch: „Derartig vollkommen latente Formen sind gewiss selten", und fährt später dann fort: „grössere Schwierigkeiten in der Diagnose ergeben sich bei den nicht lufthaltigen subphrenischen Abscessen, insbesondere, wenn sich auf der Seite des Abscesses die Entzündung durch das Zwerchfell bis in die Pleurahöhle fortsetzt und es zugleich zu einem pleuritischen Exsudat der gleichnamigen Seite kommt." So auch in diesem Fall; das Ulcus, das sicher schon vor der Aufnahme ins Krankenhaus bestanden hat, verlief vollkommen symptomlos. Die Perforation trat am Tage der Aufnahme, am 18. XII. 01, ein, wie die an dem Tage auftretenden Schüttelfröste und das rapide Ansteigen der Temperatur deutlich zeigen. Doch muss die Umgebung des Ulcus offenbar mit der Magenwand innig verklebt gewesen sein und der Abscess erst allmählich sich gebildet haben (Zunahme der Schmerzen am 28. XII. 01). Der weitere Verlauf der Krankheit imponierte dann, abgesehen von den Temperaturverhältnissen und der Vidal'schen Probe, als verdächtig auf einen morbus typhosus. Allmählich gingen die Temperatursteigerungen wieder zurück, blieben aber doch noch etwas erhöht, und es stellten sich während der nächsten drei Wochen Schmerzen in der linken Nierengegend,

dem linken Schultergelenk und beiden Beinen ein. Symptome, die bei vorhandenen anderweitigen Ulcussymptomen wichtig sind, für sich allein aber gar nichts bedeuten. Während dieser Zeit blieb die Temperatur und Puls immer unregelmässig erhöht, und der Abscess scheint nur äusserst langsam an Grösse zugenommen zu haben, bis Ende Januar 1902 im Epigastrium eine deutliche Resistenz zu fühlen war, welche in rechter Seitenlage eine runde, anscheinend glatte, respiratorisch nicht verschiebbare Geschwulst darstellte. Damit war die Diagnose zu einer umschriebenen Peritonitis gegeben, und zwar, da eine andere Aetiologie nicht denkbar war, zu einer tuberculösen. Die Diagnose auf Peritonitis bestätigte sich nun auch durch die in den nächsten Tagen zunehmende Exsudation. Bei fortbestehender, unregelmässiger Temperatursteigerung setzte sich auch die Entzündung — am 3. II. trat ein Schüttelfrost ein — auch auf die linke Pleura fort, und es kam zur Bildung einer Pleuritis, an die sich dann zuletzt eine Pneumonie anschloss. Jetzt erst wird wohl die Durchbrechung des Zwerchfells vor sich gegangen sein, denn am 18. II. ist links unten noch Bronchialatmen zu hören, und die mit jauchigem Eiter überschwemmte Lunge fiel der Gangrän anheim; so musste es schliesslich am 21. II. zum Exitus kommen.

Auf diese Weise mag wohl der ganze Krankheitsverlauf, wie man ihn sich aus Krankengeschichte und Sektionsbefund zusammenkonstruieren kann, vor sich gegangen sein.

Was nun die klinische Wahrscheinlich-

keitsdiagnose betrifft, so erscheint sie nicht verwunderlich, denn einmal bestand das Ulcus sicher schon vor der Aufnahme und zwar, ohne dem Patienten erhebliche Beschwerden zu machen, wie ja auch aus der Anamnese keinerlei dahingehende Angaben zu entnehmen sind. Ebenso fehlte jedes Symptom einer Perforation, was eben durch die Adhäsion eines benachbarten Organs bedingt erscheint, denn was höchstens zu verwerten gewesen wäre, Schmerzen, die in linke Schulter und Arm ausstrahlen, und der Druckschmerz in der linken Nierengegend, sind, wie schon oben gesagt, Symptome, die das Bild einer abgesackten Perforationsperitonitis wohl ergänzen und vervollständigen, für sich allein aber allen diagnostischen Wert verlieren. Aus dem Fieberverlauf und den dyspeptischen Erscheinungen liess sich ebenso wenig irgend ein Anhaltspunkt gewinnen, und es musste deshalb die Diagnose bei der nun einmal bestehenden abgesackten Peritonitis sich notwendigerweise für die tuberculöse Form entscheiden, und erscheint somit dieselbe vollständig gerechtfertigt.

Es erscheint mir nun nicht uninteressant, sechs weitere ähnliche Fälle, die ich in der Litteratur der letzten zwanzig Jahre finden konnte, hier zu betrachten.

I. Pneumopericardium nach Durchbruch eines runden Magengeschwürs in den Herzbeutel.[1])

Der 36 Jahre alte, früher stets gesunde Arbeiter wurde am 3. Januar 1880 wegen eines mittelgrossen, rechtsseitigen pleuritischen Exsudats in das städt .Barackenlazareth aufgenommen. Temperatur 38,0. Vom 7. I. an stieg die Temperatur continuierlich bis 40,8; am 9. war abends metallisches Klingen des Herzschlages deutlich hörbar, jedoch nur des ersten Herztones und zwar auch über dem ganzen Abdomen; Herzgegend tympanitisch schallend, geht in den tympanitischen Schall des Magens über; Herzgegend stark vorgewölbt, Herzstoss nur diffus im linken V. J. C. R. fühlbar. R. H. ein Querfinger breit unterhalb des Angulus Scapulae bis zur unteren Lungengrenze reichende Dämpfung, bedingt durch das pleuritische Exsudat, sonst ausser einigen feuchten Rasselgeräuschen an den Lungen nichts Abnormes. Uebrige Organe nichts besonderes.

Patient war bei freiem Sensorium sehr dyspnoisch, die Gesichtsfarbe cyanotisch, klagte über Angst- und Schmerzgefühl in der Herzgegend. In rechter Seitenlage hatte er etwas mehr Ruhe. Puls 130, mittlere Spannung. Am 11. I. nachts starker Schweiss, Herztöne nicht mehr zu hören,

[1]) Guttmann, Berlin. Klin. Wochenschrift XVII. 16. 1880.

Herzstoss verschwunden; an der Herzspitze bei Exspiration hohes, metallisches Klingen. Puls 130, klein, leicht zu komprimieren. Cyanose, Schweiss, Herztöne metallisch; Patient hinfällig; Respiration 60, Puls 150, Perkussionsverhältnisse wie oben, Tod in nächster Nacht.

Sektion:

Herzbeutel durch Luft ausgedehnt, genau in der durch die Perkussion festgestellten Ausdehnung (2.—6. Rippe, linke Axillar L—rechte Parasternal L), fühlt sich wie stark aufgetriebenes Luftkissen an. Die Lunge stark zur Seite gedrängt, durch frische Adhäsionen mit dem Herzbeutel verwachsen, unterer rechter Lungenrand ausserdem noch mit dem Zwerchfell. Rechter Pleurasack enthält seröses Exsudat in mässiger Menge. Bei Eröffnung des Oesophogus sinkt der Herzbeutel etwas zusammen, erhebt sich aber bei Druck auf den Magen wieder. Hinter der Cardia an der hinteren Wand der kleinen Curvatur eine regelmässig ovale, glattrandige, 1,5 cm lange, 1 cm breite Oeffnung an der tiefsten Stelle eines zehnpfennigstückgrossen, vernarbten Geschwürs. Die Oeffnung führte direkt in den Pericardialsack durch das mit dem Magen in 5 cm Länge verwachsene Zwerchfell. An der Verwachsungsstelle bestand eine Narbenmasse in grosser Ausdehnung. An unterster Stelle des Herzbeutels an der hinteren Wand eine ebenfalls glattrandige, rundliche, 1 cm grosse Oeffnung, die mit dem Ulcus durch einen geraden, 1 cm langen, glattrandigen Gang kommuniziert. Herzbeutel enthält ca. 30 gr

eitriger Flüssigkeit, entweichende Luft geruchlos. Magenschleimhaut stark injiciert, mit zähem Schleim bedeckt, sonst nirgends Ulcerationen oder Narben. Ueber der Perforationsstelle Schleimhaut wallartig erhaben, sonst normal. —

II. Perforation eines runden Magengeschwürs in den linken Herzventrikel.[2])

Eine 70 Jahre alte Frau kommt ins Spital und stirbt nach ganz kurzem Aufenthalt unter Blutbrechen und blutigen Stuhlentleerungen.

An der kleinen Curvatur eine scharfbegrenzte, 2 cm weite Lücke, welche in einen dem Magen aufsitzenden Recessus führte, der von Narbengewebe gebildet, als walnussgrosser Sack durch Zwerchfell, Herzbeutel und Muskulatur des linken Ventrikels bis an dessen Endocard vordrang. Auf dem höchsten Punkte hatte der Sack eine ulceröse, für eine gewöhnliche Sonde durchgängige Oeffnung, die in die Höhle des linken Ventrikels führte. Das normalgrosse, fettumgebene Herz war an der linken Ventrikel teilweise mit dem Herzbeutel verwachsen. In den Herzhöhlen wenig flüssiges und frisch geronnenes Blut; Muskulatur blass, brüchig, degeneriert; Endocard zart. Im Magen und Darm reichliches, teilweise frisches Blut; Schleimhaut blass. In der Wand des dem Magen aufsitzenden Recessus nahe der Lücke in der Magenwand in dessen unterer Peripherie ein 2 cm langes, 1 cm dickes

---

[2]) Chiari, Wien. med. Presse. 29. 23. 1880.

Stückchen einer harten, splitternden Substanz, welche aus Silikaten (Glas) bestehend erkannt wurde. —

III. Perforation eines runden Magengeschwürs in den linken Ventrikel.[3])

Eine 55jährige Frau hat seit Jahren Cardialgien, selten mit Erbrechen; am 21. II. 1881 ein mässiges pleuritisches Exsudat auf der linken Seite mit heftigen, in die Magengegend ausstrahlenden Schmerzen; am 16. VIII. heftige Magenschmerzen, reichliche Hämatemese, letztere wieder am 17. VIII. Bei der Untersuchung am 18. VIII. Herzstoss nicht fühlbar, Töne dumpf, Herzdämpfung nicht vergrössert. Vom linken Schulterblattwinkel an fand sich leerer Perkussionsschall, bronchiales Atmen; Abdomen eingesunken, Magengegend etwas vorgewölbt, bei Druck schmerzhaft, Geschwulst nicht nachzuweisen. Nach wiederholtem Abgang von Blut mit den Fäces, Exitus am 20. VIII.

Sektion:

Zwerchfell links kuppelförmig bis zur 3. Rippe emporgewölbt; durch Adhäsionen an Lungenbasis und Herzbeutel fixiert. Linke Lunge retrahiert, unterer Lappen verdichtet, zäh, bläulichrot, luftleer. Herzbeutelblätter am linken Rande des linken Ventrikels durch schwielige Adhäsionen verwachsen. Das fest contrahierte Herz enthielt wenig flüssiges Blut und spärliche Gerinnsel. Der

---

[3]) Brenner, Wien. med. Wochenschrift XXXI. 47. 1881.

Magen beträchtlich ausgedehnt, der Fundus mit der Milz verwachsen und der Concavität der linken Zwerchfellhälfte dicht anliegend. Kleine Curvatur fast senkrecht stehend, mit dem Zwerchfell durch feste Schwielen verwachsen. Magen mit flüssigem Blut und frischem Blutgerinnsel angefüllt. An der kleinen Curvatur, 5 cm von der Cardia entfernt, ein kreisrunder, fast handtellergrosser Substanzverlust. Von hier ein über walnussgrosser, nach aussen durch schwieliges Bindegewebe abgegrenzter Recessus nach aufwärts, das Centrum tendineum diaphragmatis und die Wand der linken Herzkammer durchdringend bis dicht an das Endocard, welches an einer etwa erbsengrosser Stelle verschorft und in der Längsrichtung spaltförmig eingerissen ist. Im Darmkanal blutiger und teerartiger Inhalt; ausserdem hochgradige Anämie.

IV. Pneumothorax durch Perforation eines Magengeschwürs.[4])

In diesem Falle fand sich an der hinteren Magenwand dicht unterhalb der kleinen Curvatur, ungefähr Mitte zwischen Pylorus und Cardia ein perforierendes, rundes Magengeschwür mit über 1 cm Durchmesser. Von der Perforationsöffnung aus gelangte man in einen zwischen Diaphragma, Leber, Magen und Milz gelegenen, ungefähr $1^1/_2$ l fassenden, abgekapselten Teil des Peritoneums, der durch peritonitische Adhäsionen mit den be-

[4]) Warfwinge, Hygiea. XL. IV. 6. 105. 1882.

nachbarten Organen vollständig von der übrigen Peritonealhöhle abgegrenzt war, in der sich sonst keine Entzündung fand. Die Wandungen der abgekapselten Höhle waren mit graulich, missfarbenem, übelriechendem Eiter überzogen und im Zerfall begriffen, besonders an dem über der Milz gelegenen Teil des Diaphragmas, wo eine unregelmässige Oeffnung in die Pleura führte. Lunge fast zusammengefallen; die Pleurahöhle enthält Gase und ca. 1200 ccm übelriechenden, missfarbenen Eiters. In der Lunge war keine Veränderung, die zur Entstehung von Pneumothorax hätte Veranlassung geben können; es musste somit die Perforation die Ursache gewesen sein. —

V. Umfangreiches Magengeschwür mit abgesackter Peritonitis und Perforation in die Lunge.[5])

Ein 31 Jahre altes Kindermädchen wurde im Dezember 1888 auf der II. medizinischen Abteilung des Krankenhauses I. d. I. in München aufgenommen und zeigte ausgesprochene Ulcussymptome. Es gesellte sich allmählich wechselnder Meteorismus, hinzu, sowie heftige Kreuzschmerzen. Einen Monat nach der Aufnahme trat weiter noch Erbrechen von braunen, schleimigeitrigen, übelriechenden Massen auf. Nach weiteren 14 Tagen stellt sich eine Pleuritis ein und Husten mit fötidem Auswurf.

[5]) Faust, Inaug.-Diss. München 1891.

Sektion:

Am Magen findet sich entsprechend der kleinen Curvatur und der hinteren Wand ein grosses, ringförmig den grössten Teil der Magenfläche einnehmendes Geschwür, das vorne nur 2 cm Schleimhaut übrig lässt. Die Ränder sind scharf nach innen gewulstet; der Durchmesser des Geschwürs beträgt 7,5 cm in der Länge und 4,5 cm in der Breite. Der Grund ist glatt, an einigen Stellen höckerig und zeigt Pankreasstruktur. Nach oben und gegen die Cardia bildet etwa fünfmarkstückgross der linke Leberlappen den Geschwürsgrund. Die Ränder sind vollständig unterminiert, so dass der kleine Finger unter die Schleimhaut gelegt werden kann. Die Umgebung der Schleimhaut ist strahlig gewulstet. Durch starke Striktur ist der Magen in der Mitte stark verengt; das Lumen nur für den Zeigefinger durchgängig, der Magen hat so die Form einer 8. Der ganze Magen hat die Grösse einer kleinen Faust. Gegen die Bauchhöhle finden sich ältere bindegewebige Adhäsionen, mit der Cardiawand ist das Quercolon innig verwachsen. Bis zur kleinen Curvatur und Cardia erstreckt sich ein halbfaustgrosser, subphrenischer Abscess. Auf der Kuppe des Zwerchfells, in der Mitte des rechten Lappens, findet sich eine mandelgrosse Perforation, die mit dem ebengenannten Abscess kommuniziert.

Rechte Lunge hat derbe Consistenz, blassbräunliche Farbe, Pleura sammtartig getrübt. Der Oberlappen ist blutleer, zeigt graue Farbe, wie Lehm. Am medialen Rande des Unterlappens ist ein pflaumengrosser Eiterherd mit fetziger Wan-

dung; diese Stelle ist mit der Costalpleura verlötet und von der übrigen Pleura abgeschlossen, kommuniziert dagegen mit dem oben beschriebenen subphrenischen Abscess. Der Unterlappen ist blutleer, saftreich. Die linke Lunge zeigt ebenfalls im Unterlappen frische pneumonische Infiltration. —

VI. Zur Casuistik der subphrenischen Abscesse nach Ulcus perforatum ventriculi.[6])

Eine 24 Jahre alte Magd wurde am 13. II. 1890 ins Frankfurter Heilig Geist-Hospital aufgenommen, nachdem sie in der Nacht vorher plötzlich reissende Schmerzen in der linken Seite des Unterleibs verspürt hatte. Das leicht aufgetriebene Abdomen ist druckempfindlich, besonders im linken Meso- und Hypogastrium. Stuhlgang unregelmässig. Erbrechen trat nie ein. Am 23. II. plötzlicher Collaps. Am 24. II. findet sich eine Dämpfung, die sich von der linken Mamilla bis zur Höhe des Nabels erstreckt; starke Vorwölbung der Magengegend; über der linken Lunge vom Angulus scapulae ab Dämpfung mit amphorischem Atmen. Das Herz vollständig nach rechts verlagert. Die Probepunktion ergibt Eiter. Bei der darnach ausgeführten Operation entleeren sich ca. 1900 ccm dünnflüssigen Eiters von intensiv fäculentem Geruch. Pat. erholt sich nicht mehr; Exitus am 1. III.

[6]) Liermann, Deutsche med. Wochenschrift. XVIII. 8. 1892.

Sektion:

Bei Eröffnung des Thorax die linke Pleurahöhle mit Luft und dünnflüssigem Eiter gefüllt. Herz ganz nach rechts gedrängt. Linke Lunge liegt ganz comprimiert nach hinten und unten. An der Unterfläche der Lunge eine $3^1/_2$ cm grosse, schmutzige Partie, die ebenso, wie die übrige Lunge, mit der Pleura parietalis verlötet ist. Da wo diese Stelle dem Zwerchfell anliegt, ein für einen Finger durchgängiges Loch, durch welches man in die Peritonealhöhle gelangt. Im Abdomen eine sich zwischen Leber, Magen, Zwerchfell, Milz und vorderer Bauchwand ausdehnende, mit dickem, gelbem Eiter gefüllte Abscesshöhle. Verlötung aller vorher genannten Organe durch fibrinöse Massen. Im Magen 4 cm von der Cardia entfernt, an der kleinen Curvatur, oben an die Vorderfläche des Magens angrenzend eine 1 cm lange und $1^1/_2$ cm breite Ulceration. Am unteren und vorderen Rande dieser Ulceration eine 5 mm im Durchmesser haltende Oeffnung, die in die Abscesshöhle vor dem Magen führt. —

Wir sehen also: 7 letal endigende Fälle von Ulcus ventriculi mit Zwerchfellperforation nach vorhergegangener Bildung bindegewebiger Adhäsionen in der Umgebung des Geschwürs; und zwar bildeten sich in den ersten 3 Fällen innige Verwachsungen der drohenden Perforationsstelle selbst mit dem Zwerchfell und des letzteren mit dem Herzbeutel, so dass der Ulcus direkt durch Zwerchfell und Pericard in die Pericardialhöhle, resp. das linke Herz einbrach. In den übrigen

4 Fällen — 4.—6. Fall und der beschriebene — kamen vor der Perforation Verwachsungen zwischen vorderer Bauchwand, Magen, Leber, Milz und Zwerchfell zustand, und es kam so zu einem subphrenischen Abscess, der seinerseits wieder das Zwerchfell usurierte, in die Lunge einbrach und so zum Pneumothorax führte. Bemerkenswert ist, dass in einem Fall der Einbruch nicht wie gewöhnlich in die linke, sondern in die rechte Pleurahöhle erfolgte.

Zum Schlusse ist es mir eine angenehme Pflicht, Herrn Prof. Dr. v. Bauer für die Ueberlassung des Falles und Herrn Prof. Dr. May für die freundlichst gewährte Unterstützung bei der Bearbeitung desselben meinen herzlichsten Dank auszusprechen.

Litteratur:

1. Nothnagel, spec. Path. u. Ther. XVI, 2.
2. Ziemssen, Hdbch. d. spec. Path. u. Ther. VII, II.
3. Weinland, Zeitschr. für Biologie 44.
4. Penzoldt u. Stintzing, Hdbch. d. Ther. der inneren Krkhten. IV. 1898.
5. Liermann, Deutsche med. Wochenschr. XVIII. 8. 1892.
6. Schlagermann, 2 Fälle von subphren. Abscess Diss. München 1893.
7. Biesalski, Die Entstehung der verschiedenen Formen von Peritonitis. Berlin 95.

Lebenslauf.

Ich, Heinrich Theodor Wagner, bin geboren am 10. Mai 1878 zu Ludwigsburg in Württemberg als Sohn des † Fabrikanten Fritz Wagner. Meine humanistische Ausbildung erhielt ich zuerst auf dem Lyceum Ludwigsburg, sodann auf dem Karlsgymnasium zu Stuttgart, wo ich Sommer 1896 das Zeugnis der Reife erhielt. Sodann diente ich die erste Hälfte meiner Militärpflicht beim 2. Württ. Feld-Art.-Reg. Nr. 29 Prinzregent Luitpold von Bayern ab, um mich dann dem Studium der Medizin zu widmen. Ostern 1897 bis Ostern 1899 studierte ich in Tübingen, Sommer 1899 in Kiel, und von da ab in München, wo ich am 14. Februar 1902 die Approbation als Arzt erhielt. Von Mai 1902 bis Dezember 1902 genügte ich als Einjährig-Freiwilliger Arzt und als Unterarzt dem Rest der aktiven Dienstpflicht beim Inf.-Reg. „Alt Württemberg" (3. Württ.) Nr. 121.